



BIOCIENCIAS

Revista de la Facultad de Ciencias de la Salud

Vol. 5- año 2007

SEPARATA



FRACTURAS DE FATIGA EN EL DEPORTE DE ALTA COMPETICIÓN: APORTACIÓN DE UN CASO CLÍNICO.

Eva M^a Rodríguez González

Jesús Guodemar Pérez

Pablo García Fernández

Carlos de la Torre Domingo

Universidad Alfonso X el Sabio

Facultad de Ciencias de la Salud

Villanueva de la Cañada

© Del texto: Eva M^a Rodríguez González, Jesús Guodemar Pérez, Pablo García Fernández, Carlos de la Torre Domingo

Marzo, 2007.

http://www.uax.es/publicaciones/archivos/CCSCLI07_001.pdf

© De la edición: BIOCENCIAS. Facultad de Ciencias de la Salud.

Universidad Alfonso X el Sabio.

28691, Villanueva de la Cañada (Madrid).

ISSN: 1696-8077

No está permitida la reproducción total o parcial de este artículo, ni su almacenamiento o transmisión por cualquier procedimiento, sin permiso previo por escrito de la revista BIOCENCIAS.

FRACTURAS DE FATIGA EN EL DEPORTE DE ALTA COMPETICIÓN: APORTACIÓN DE UN CASO CLINICO.

Eva M^a Rodríguez González

Diplomada en Fisioterapia.

Profesor de Fisioterapia General de la Universidad Alfonso X el Sabio.

Jesús Guodemar Pérez

Diplomado en Fisioterapia, Diplomado en Nutrición Humana y Dietética, Licenciado en Periodismo.

Profesor de Fisioterapia General de la Universidad Alfonso X el Sabio.

Pablo García Fernández

Diplomado en Fisioterapia.

Profesor de Fisioterapia General de la Universidad Alfonso X el Sabio.

Carlos de la Torre Domingo

Diplomado en Fisioterapia.

Profesor de Fisioterapia General de la Universidad Alfonso X el Sabio.

Dirección de correspondencia: Eva María Rodríguez González erodrigu@uax.es

RESUMEN

Las fracturas de fatiga se producen principalmente por microlesiones en la zona afectada que pueden solucionarse si se localiza al inicio el problema. Pero si no existen datos clínicos que puedan hacer pensar en una lesión de este tipo, las consecuencias para el paciente pueden ser de dolor, pérdida de movilidad y fuerza. Se presenta el caso de un varón de 27 años de edad, deportista de alto nivel con fractura por estrés en el cuarto metacarpiano. Se describen los hallazgos de la lesión, el diagnóstico, el tratamiento y la evolución de la misma.

PALABRAS CLAVE: fractura, microlesiones, solución de continuidad, gammagrafía ósea, esclerosis.

ABSTRACT

The fractures for fatigue are produced principally for microinjuries in the affected zone that can be solved if the problem is located in time. But if there does not exist clinical information that could make think that we face an injury of this type, the consequences for the patient can be of pain, loss of mobility and force.

Let's sense beforehand the case of male, 27 years old, high-level sportsman with fracture for stress in the fourth metacarpal. We describe finds of the injury, diagnosis, treatment and evolution of the same one.

KEY WORDS: *fracture, microenjuries, solution of continuity, bone gammagraphy, sclerosis.*

1. Introducción

La fractura por estrés o de fatiga es un proceso localizado de modificación osteoclástica sin solución de continuidad en la cubierta cutánea. Se produce por un aumento de la actividad funcional o por sobrecarga mecánica de un hueso sano y aparece de forma independiente a traumatismos directos. En el deporte, la causa de las fracturas de fatiga es, principalmente, la repetición del gesto deportivo. Esto produce un estrés funcional con microlesiones que finaliza en una fractura ósea, siendo los miembros superiores e inferiores los que corren un mayor riesgo de afectarse durante la práctica deportiva (1, 2).

A continuación, se presenta un caso clínico de un deportista con fractura de fatiga en el cuarto metacarpiano producida por un exceso de cargas sobre la composición de la matriz. El diagnóstico de la fractura se realiza por el signo evidente de impotencia funcional en la mano del afectado y una radiografía que confirmó la lesión del cuarto metacarpiano. Tras el diagnóstico se realizó una intervención quirúrgica. El pronóstico es favorable en todas las fases del tratamiento fisioterápico, adaptando las distintas técnicas a los objetivos de tratamiento: eliminar el dolor, aumentar el rango articular de la mano afecta, mantener el movimiento articular del resto de segmentos implicados en la lesión y fortalecer la musculatura. El resultado tras cuatro meses de trabajo es una óptima reincorporación a la actividad deportiva (3, 4).

2. Caso clínico

Varón de 27 años de edad, deportista de élite que practica el yudo y que comenzó la práctica deportiva hace 16 años. Acudió al servicio médico en enero de 2005 tras lesionarse en competición.

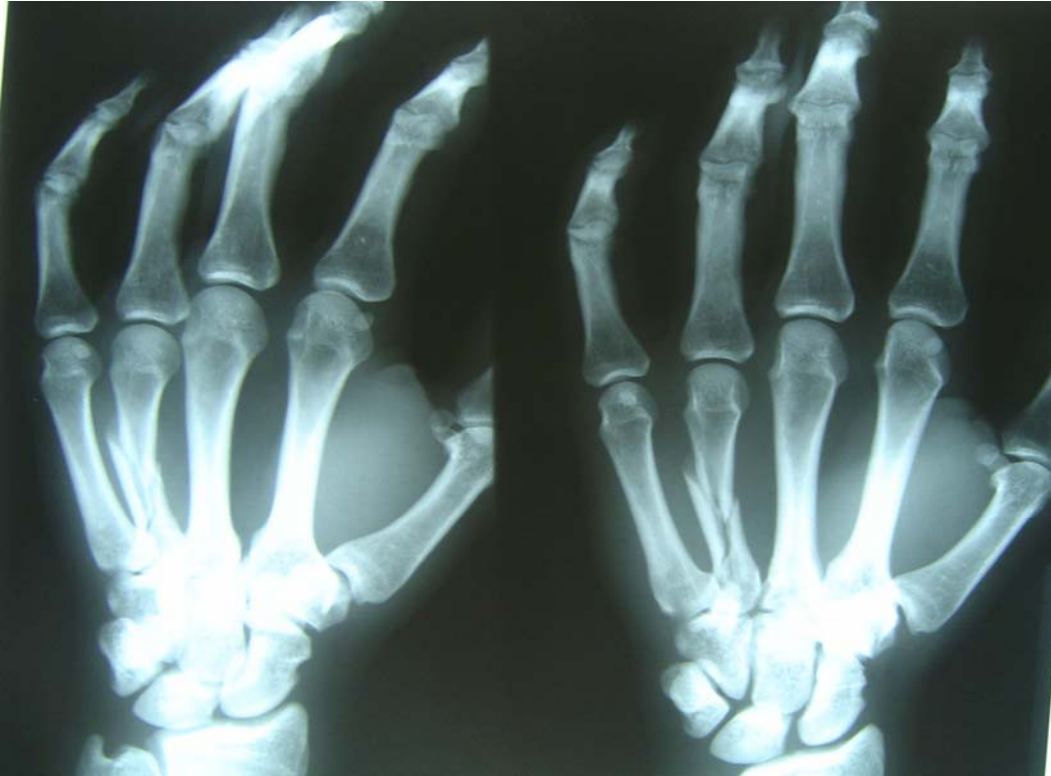ANTECEDENTES

Como antecedentes previos a la fractura, el paciente acudió al servicio médico dos semanas antes por dolor intenso en dicha mano. A la exploración, no se apreciaron lesiones óseas. Se le diagnosticó una tendinopatía y fue tratado con antiinflamatorios (AINES). Dos semanas más tarde, tras entrenamiento intenso, sufrió una sobrecarga mecánica que produjo la lesión que se presenta a continuación.

DIAGNÓSTICO

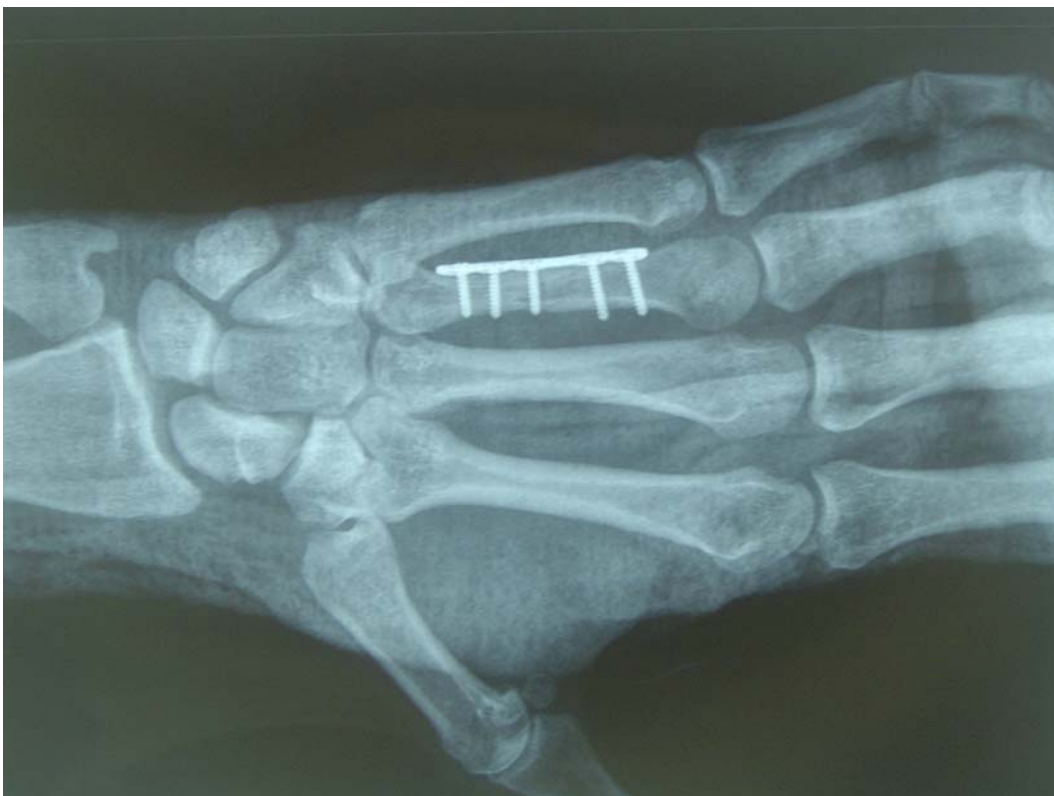A la exploración física, se observaron signos de impotencia funcional total, inflamación, deformidad local de la estructura ósea, dolor intenso en el cuarto metacarpiano y alteración de la sensibilidad. Se procedió a realizar una radiografía convencional (Figura 1) que confirmó el diagnóstico de fractura conminuta en el cuarto metacarpiano de la mano izquierda.

Figura 1. Fractura conminuta en el cuarto metacarpiano de la mano izquierda.



Teniendo en cuenta los signos y síntomas que aparecen reflejados en la historia del paciente y en la imagen radiológica, se realizó una intervención quirúrgica para la reducción con contención con placas de mini fragmentos (Figura 2)

Figura 2. Reducción con contención con placas de mini fragmentos.



TRATAMIENTO Y EVOLUCIÓN

El tratamiento fisioterápico se ha elegido en función de los objetivos, aplicando distintas técnicas de trabajo en cada fase:

- Fase I: Primer mes desde la fractura y reducción con osteosíntesis. Periodo de reposo con inmovilización.

El tratamiento durante este tiempo fue conservador, inmovilizando el segmento antebraquial durante 4 semanas tras la intervención quirúrgica.

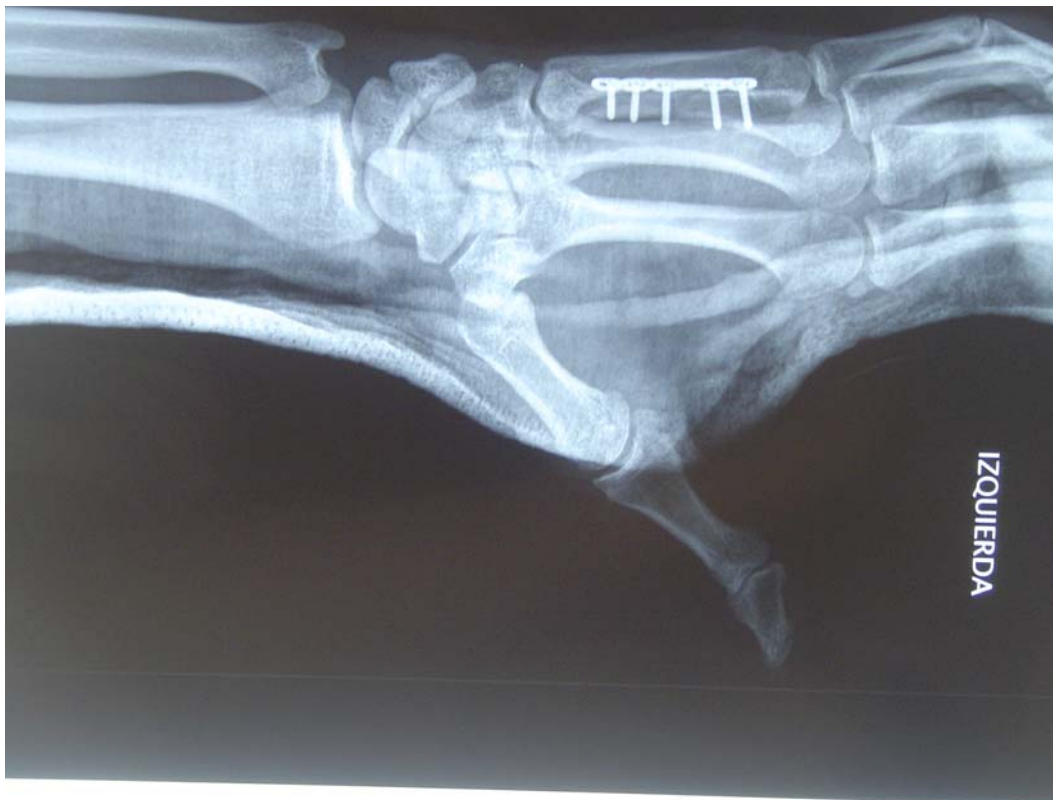Los objetivos de esta fase fueron reducir el dolor y la inflamación y mantener el arco de movimiento de las articulaciones no afectadas y el tono muscular.

Para conseguirlo, se realizó:

- o Elevación del miembro superior.
- o Crioterapia: se aplicó frío local a cero grados durante diez minutos.
- o Cinesiterapia activa de articulaciones libres: hombro, codo, muñeca.
- o Contracciones isométricas de la musculatura del antebrazo inmovilizado.
- o Contracciones isotónicas concéntricas de la musculatura no afectada.

Al término de esta fase, se apreció una disminución del edema en la mano, una imagen radiológica más clara y consolidación del foco de fractura (Figura 3).

Figura 3. Primer mes desde la fractura y reducción con osteosíntesis.



- Fase II: Segundo mes desde la fractura por estrés. Periodo estable al ejercicio.

Los objetivos de tratamiento en esta fase fueron: disminuir el dolor, aumentar el rango articular y mejorar el tono muscular del miembro afecto. Para ello se le aplica:

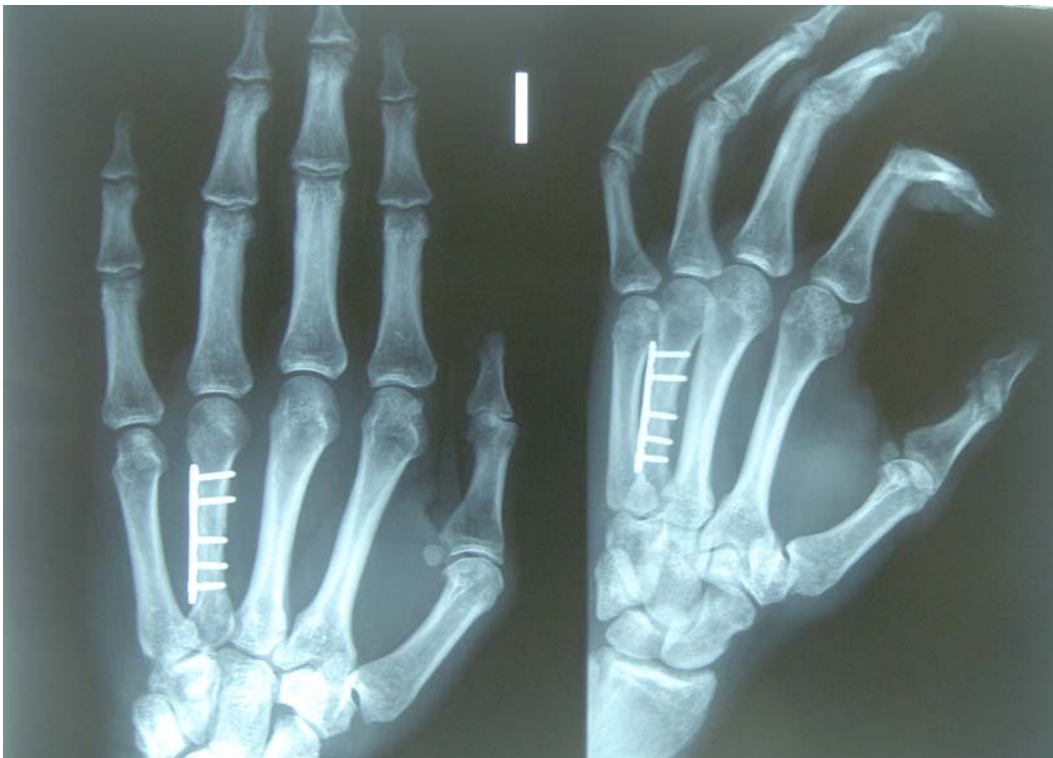- o Corrientes interferenciales analgésicas de media frecuencia de onda portadora de 4000 hercios, AMF 200 hercios y un espectro y tiempo de recorrido de espectro amplio.

- o Fricciones transversales en inserciones de ligamentos metacarpianos dorsales y palmares, intercarpianos dorsales y colaterales del cuarto dedo.
- o Crioterapia local durante 10 minutos a cero grados de temperatura: se aplica para la disminución del dolor tras las técnicas de fricción transversal.
- o Movilizaciones pasivas y activas de las articulaciones radiocarpiana, mediocarpiana, carpometacarpiana, metacarpofalangica e interfalángicas de todos los dedos.

Los objetivos de esta fase se cumplieron en su totalidad. El paciente consiguió tener menos dolor y se observó mejoría en la consolidación de la fractura. Aun así, el paciente seguía teniendo edema, debilidad muscular por la inmovilización y limitación en los movimientos angulares de la mano (Figura 4).

Su actitud ante el tratamiento fue positiva y participativa.

Figura 4. Segundo mes desde la fractura por estrés.



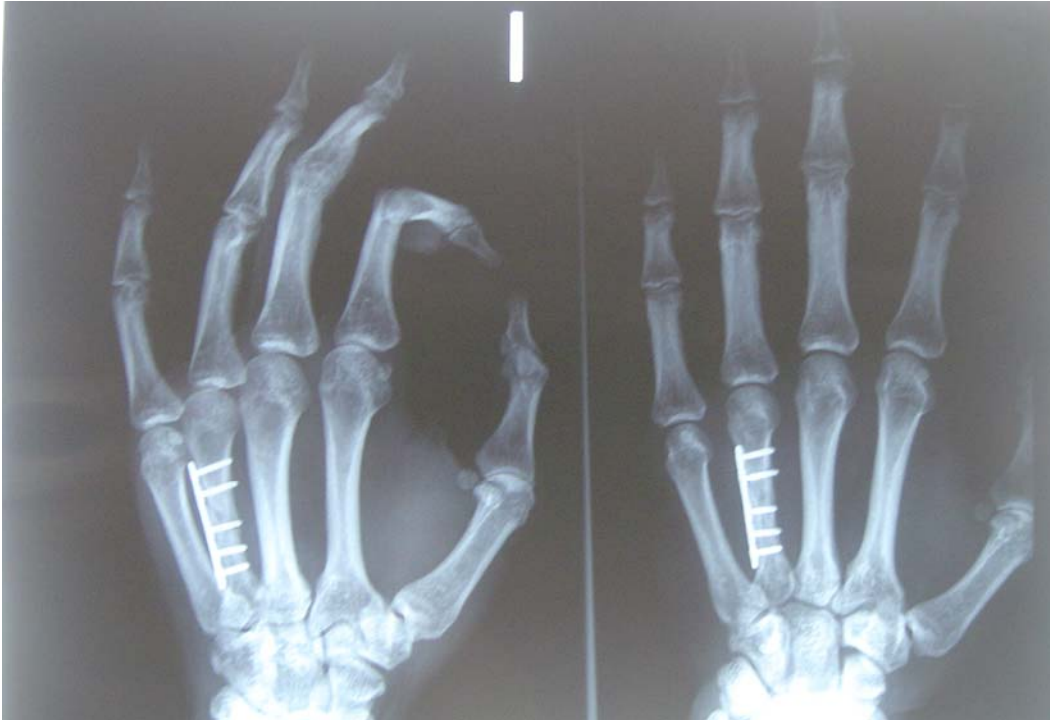- Fase III: Periodo de esfuerzo estable. El paciente presentaba una mejoría importante en cuanto a la movilidad y fuerza del miembro afectado. Se hizo más hincapié en el trabajo de movimientos funcionales globales de miembro superior combinando movimientos angulares de hombro, codo, muñeca y mano. El balance muscular en esta fase era de grado 3 en los músculos de la mano y grado 4 en los músculos de brazo y antebrazo. El objetivo en esta fase fue conseguir la fuerza plena del segmento lesional. Con este fin, se le aplica:

- o Resistencia manual en todo el rango de movimiento de las distintas articulaciones del miembro superior.
- o Electroestimulación con corrientes interferenciales de potenciación muscular con onda portadora de 2500 hercios, 50 hercios de AMF y programa de fortalecimiento muscular 10 segundos de trabajo y 50 segundos de reposo y tiempo de tratamiento hasta fatiga muscular.

o Vendaje funcional con tiras activas en la región palmar con la finalidad de evitar un movimiento forzado de extensión de las articulaciones radiocarpiana, mediocarpiana, carpometacarpiana y metacarpofalángicas, especialmente la cuarta (5).

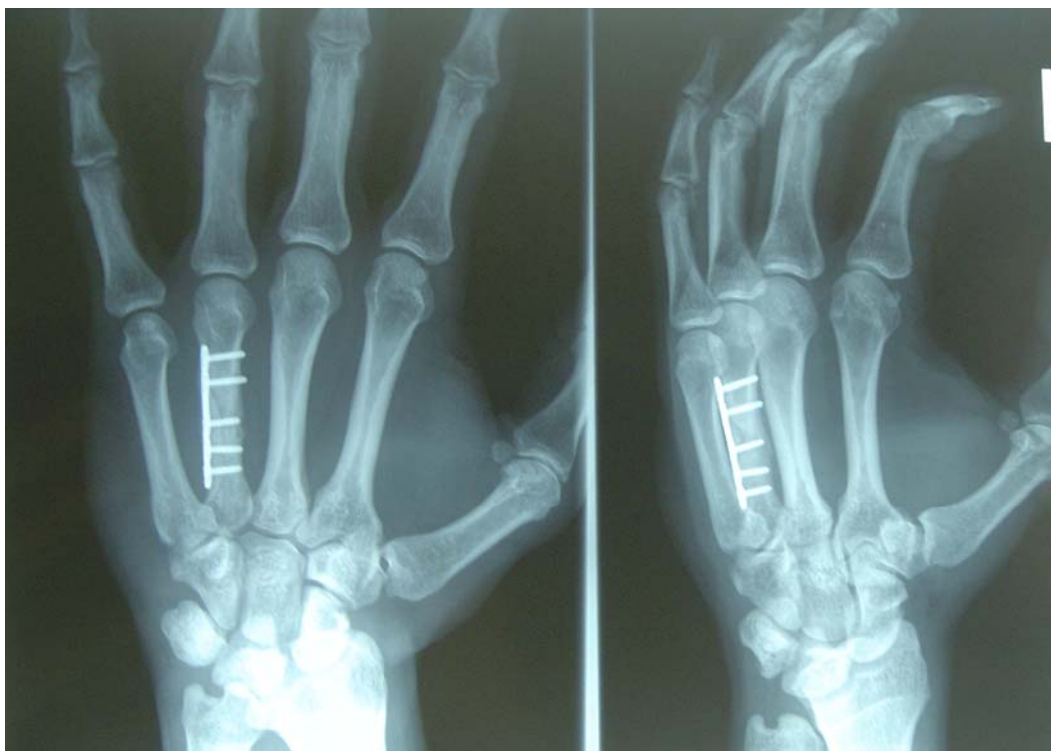
Tras tres meses de la fractura, se observa que el edema ha remitido completamente, existe una fijación de la fractura conminuta más clara que en imágenes anteriores (Figura 5).

Figura 5. Tercer mes desde la fractura.



Cuatro meses después de la lesión, el paciente comenzó la actividad deportiva de forma progresiva, logrando una respuesta positiva en todos los movimientos aunque percibía una mayor dificultad en los últimos grados de flexión de la articulación metacarpofalángica e interfalángicas del cuarto dedo. Se apreció un aumento lento de fuerza, evolucionando a un grado 4 de balance muscular en antebrazo y 5 en brazo. También se consiguió un incremento importante de fuerza, especialmente en la musculatura implicada en la prensión de la mano. Este movimiento fue el que más tiempo se tardó en conseguir y sobre el que más se insistió en las sesiones de fisioterapia, llegando a conseguir un grado 4+. Fue necesaria una correcta movilización de la mano para las actividades de la vida diaria y más concretamente para el deporte que practica. (Figura 6)

Figura 6. Cuarto mes desde la fractura.



Actualmente el paciente realiza una actividad normal, con una funcionalidad óptima de su mano izquierda. Sus objetivos deportivos se ven cumplidos en los entrenamientos, no manifiesta dolor y presenta una movilidad y fuerza completa.

3. Discusión

En cuanto a la localización de las fracturas por estrés, son más frecuentes en extremidades inferiores, principalmente en metatarsianos, tibia y peroné, ya que son las estructuras óseas que más sobrecarga soportan, pero el caso del paciente que se presenta afecta a las superiores, concretamente al cuarto metacarpiano de la mano izquierda ya que la causa principal de la fractura es la acción de constantes microtraumatismos debido al deporte que practica (yudo), aunque no se descartan otros factores en el mecanismo de la lesión: genéticos, metabólicos o nutricionales. Estos factores provocan la pérdida de elasticidad y tolerancia a resistencias externas lo que produce un aumento del riesgo de fractura (6, 7).

Cabe destacar la importancia del diagnóstico precoz de la fractura para que el tratamiento comience lo antes posible, ya que si el tratamiento conservador en esta etapa no cumple los objetivos marcados, la consecuencia será un empeoramiento progresivo. El primer paso para el diagnóstico de una fractura de fatiga es una prueba de imagen. En una radiografía simple aparecerán hallazgos radiológicos visibles que nos aportarán información de los cambios del periostio, de la nueva formación ósea y de una línea de fractura reconocible. La gammagrafía es una prueba con la que se diagnostican hasta un 70% de las fracturas aunque en el caso que presentamos se realizó el diagnóstico con una radiografía convencional en el servicio de urgencias tras un traumatismo durante una actividad deportiva. Además, se utilizan la Tomografía Axial Computerizada (TAC) y la Resonancia Magnética Nuclear como pruebas para completar el diagnóstico (8, 9).

En primer lugar, es importante descartar una metástasis ósea, ya que las fracturas por insuficiencia pueden ser consecuencia de una neoplasma o propias de un osteoma osteoide, sarcoma de Edwing u otro problema óseo metastásico (10).

El paciente del caso clínico que se presenta es un deportista de alto nivel cuyo entrenamiento prolongado, la contracción muscular repetida sobre el tejido óseo y el aumento de carga en la mano le provocó la fractura por estrés. Atendiendo a los efectos del ejercicio en la masa ósea, se llega a la conclusión de que el aumento de la misma se produce por el estímulo del mecanismo repetitivo en el entrenamiento y la carga de éste (11).

En el estudio realizado por Hamdy et al se llega a la conclusión de que el trabajo de levantamiento de pesas en deportistas sanos adultos provoca un aumento importante de la masa ósea sólo en extremidades superiores: hombros, brazo y antebrazo. Según este estudio hay mayor probabilidad de sufrir fracturas por estrés en miembros superiores a consecuencia del aumento de tejido óseo en el trabajo de pesas. En sujetos de características similares que no practican esta actividad deportiva no se aprecian diferencias. Sin embargo, Karlsson et al, en un estudio similar, concluyen que se produce un aumento de masa ósea en la totalidad del sistema esquelético, es decir, de extremidades superiores e inferiores, del individuo que realiza el levantamiento de pesas. En este estudio la probabilidad de sufrir esta lesión es la misma en cualquier parte del cuerpo (12, 13).

Todos los factores son importantes para prevenir lesiones. Los factores anatómicos, programas de entrenamientos, técnica, material deportivo adecuado, superficie para la práctica deportiva y la intensidad de la carga serán los aspectos a tener en cuenta por ser posibles causas de esta lesión. Si estas medidas de profilaxis no son realizadas, existe riesgo de que se produzca la fractura (14).

4. Conclusiones

Tras estudiar las fracturas de fatiga con detenimiento y elaborar un tratamiento específico para el caso clínico del deportista que presentamos, llegamos a la conclusión de que si bien podemos ajustarnos a unos parámetros protocolizados para el tratamiento de dicha lesión, destacamos la importancia de que cada caso debe ser tratado de manera individualizada, ya que tendremos en cuenta que la reincorporación a la actividad deportiva debe ser en el menor tiempo posible y con las mejores condiciones de recuperación para el deportista.

Los objetivos en el tratamiento fisioterápico a corto y medio plazo se han cumplido en su totalidad. La utilización de técnicas como cinesiterapia, masoterapia y electroterapia para cumplir los objetivos marcados ha permitido obtener una movilización completa de la mano afectada y un incremento progresivo en la fuerza muscular que le permite actualmente realizar una actividad deportiva moderada.

5. Bibliografía

1. Danowski R, Chanussot JC. Traumatología del deporte. Barcelona: MASSON; 1992.
2. Olivera G, Holgado MS, Cabello J. Lesiones deportivas frecuentes en atención primaria. FMC 2001; 8: 378-389.
3. Peña Arrébola A. Ejercicio y hueso. Rev Esp Enferm Metab Oseas 2001; 10: 119-131.
4. Freiwald J. Prevención y rehabilitación en el deporte. Barcelona: Hispano Europea; 1994.
5. Neiger H. Los vendajes funcionales. Barcelona: MASSON; 1990.
6. Arribas Álvaro P, Bachiller Corralb J. Interpretación de exploraciones complementarias. Med Integral 2001; 38: 85.
7. Rovira Tortosa A. Fracturas lentas o fracturas por sobrecarga. Rev Ortop Traumatol 2003; 47: 164-168.

8. Vázquez Muñoz E, Pérez Villacastín B, Franco López A, Arjonilla A. Fracturas de estrés del sacro. *Rev Esp Enferm Metab Oseas* 2002; 11: 220-222.
9. Burne S. Tarsal Navicular stress injury: lon-term outcome and clinicoradiological correlation using both Computed Tomography and Magnetic Resonante Imaging. *Am J Sports Med.* 2005; 33(12).
10. Velásquez Carranza N, Ribera Zabalbeascoa J, Muela Velasco R. Fracturas por estrés tibial. A propósito de un caso. *Rev Soc Andal Traumatol Ortop* 2002; 22: 203–208.
11. Escalante M, Franco-Vicario R. Deporte y masa ósea. *Rev Esp Enferm Metab Oseas* 2003; 12: 80–82.
12. Hamdy RC, Anderson JS, Whalen KE, Harrill LM. Regional differences in bone density of young men involved in different exercises. *Med Sci Sports Exerc* 1994; 7; 884–888.
13. Karlsson MK, Johnel O, Obrant KJ. Bone mineral density in weight lifters. *Calcif Tissue Int* 1993; 52: 212–215.
14. Peterson L, Renström P, Villarrubias JM. Lesiones deportivas. Barcelona: JIMS; 1988.